



# PERSISTANCE DU CANAL ARTÉRIEL

---

Johanne Auriau

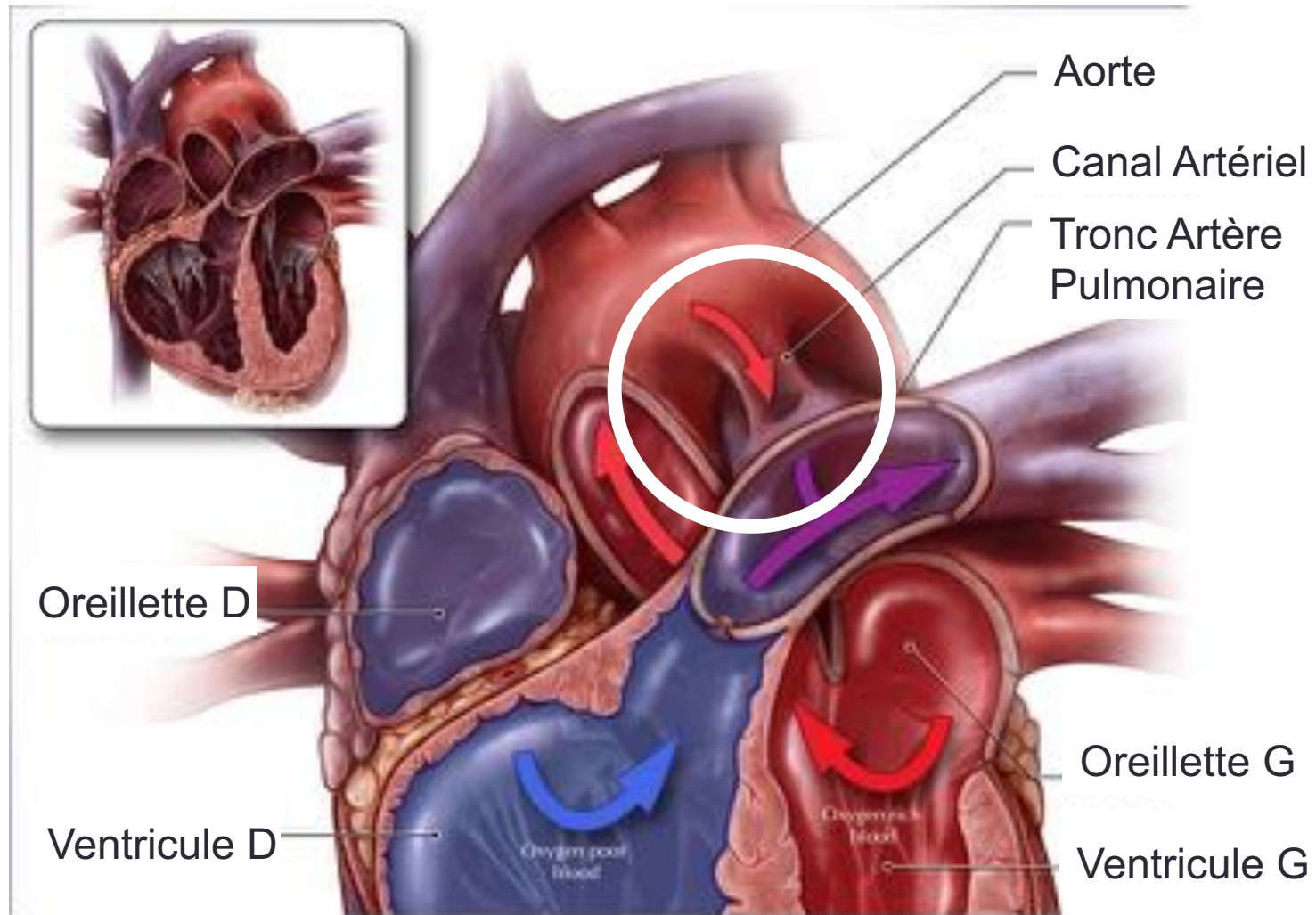
CCA Cardiologie Pédiatrique

Hôpital Necker Enfants Malades

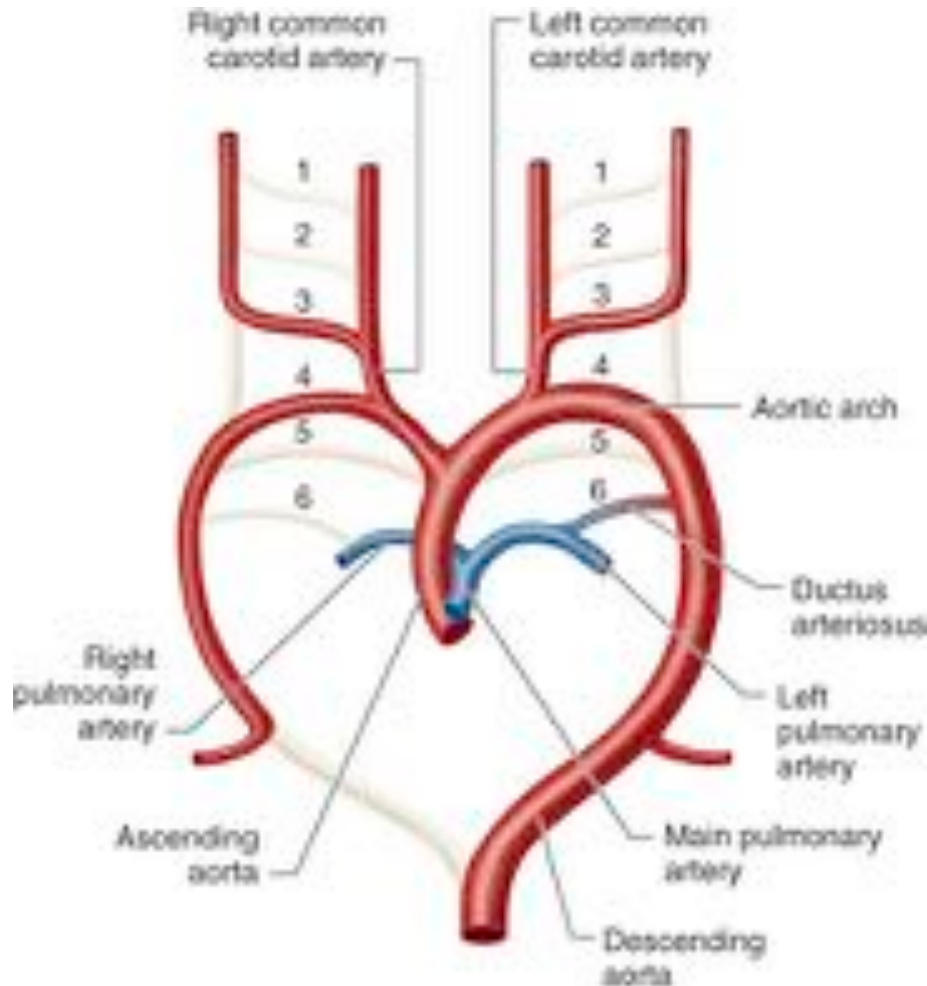
DU de cardiologie Pédiatrique et Congénitale 2019-2020



# Canal artériel



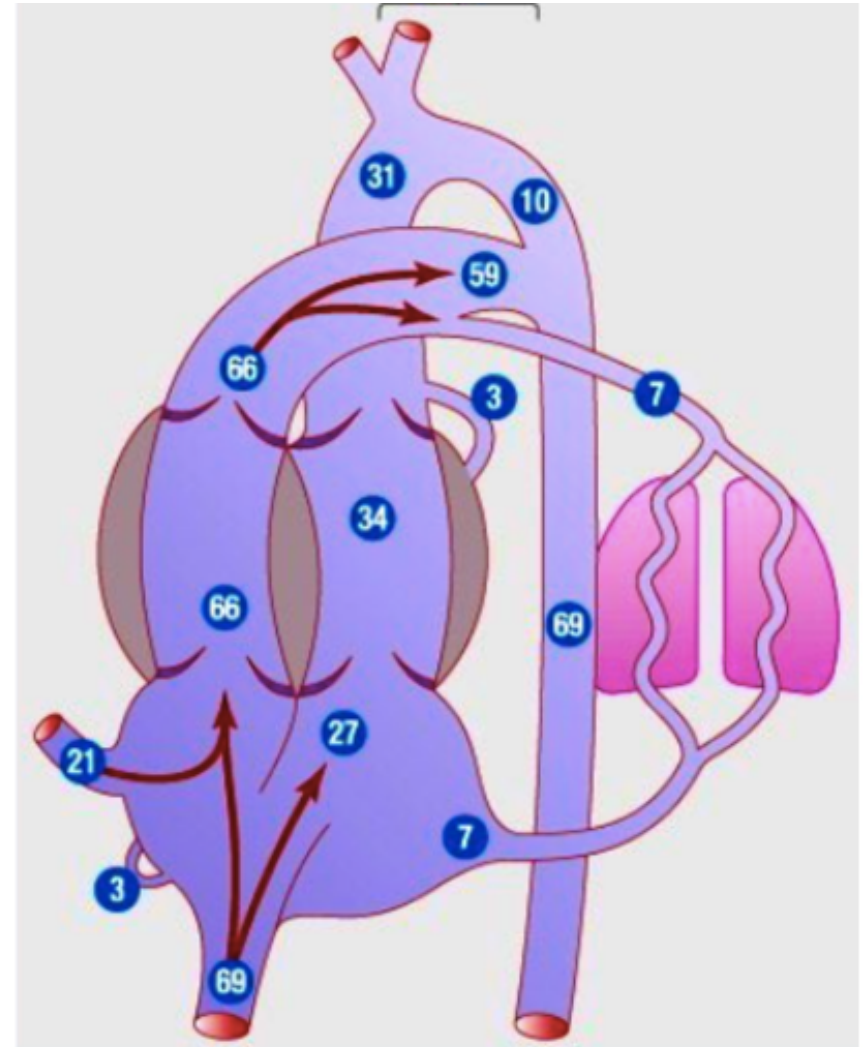
# Embryologie



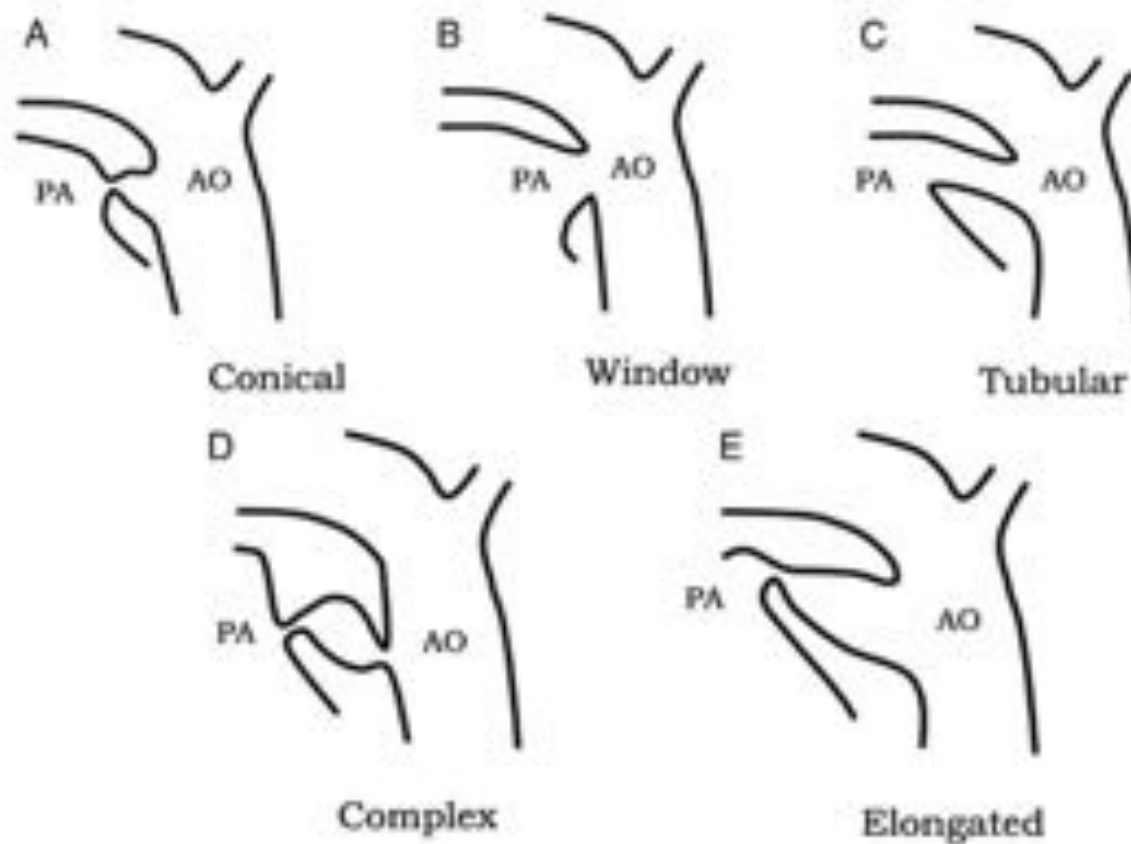
- Structure vasculaire entre Ao/APG
- Dérive de la partie distale du **6<sup>e</sup> arc aortique gauche** dont la partie proximale forme l'origine de l'APG
- Foetus:  $\varnothing$  CA= Ao.Desc

# Physiopathologie : Pendant la vie foetale

- Les **shunts** et la **circulation en parallèle** :
  - Le placenta et le Ductus Veinosus
  - Le Ductus Arteriosus qui **court-circuite la circulation pulmonaire**
  - Le Foramen Ovale qui permet d'alimenter le cœur gauche
- Pour l'oxygénation le cœur est quasiment en série
  - PI->VO->PFO->OG->VG->AoA->VCS->OD->VD->AP->AoD->AO->PI
  - Le **sang oxygéné va en priorité au cerveau**
  - Flux peu oxygéné dans l'aorte descendante favorisant l'hématose par le placenta



# Formes anatomiques variables



*Krichenko et al. Angiographic classification of the isolated, persistently patent ductus arteriosus and implications for percutaneous catheter occlusion. Am J Cardiol 1989*

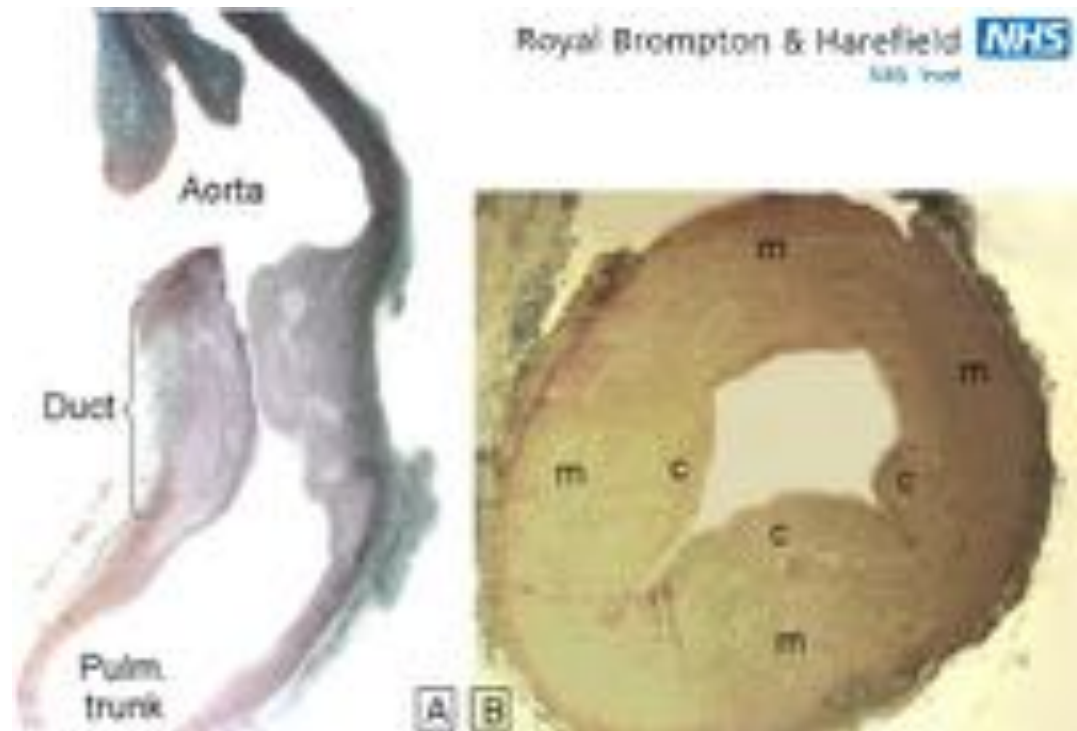
# Épidémiologie

- Persistance > **3 mois** (Nné terme)
- 5 à 10 % des cardiopathies congénitales
- Prédominance féminine (3/1)
- Incidence env. 1/2000 naissances (probablement plus)
- Etiologies:
  - Sporadique ++
  - Infectieuse: Rubéole congénitale
  - Génétique: S. CHARGE, Char, Moat-Wilson, Loays-Dietz, Holt Oram, DiGeorge, Noonan, T21
- Fermeture physiologique dans les premiers jours de vie



# Histologie

- Média **riche en CML ++**
- **Intima épaisse** (coussins intimaux; substances mucoïdes)
- AP/Ao: tissu élastique prédominant



# Facteurs régulant la vasomotricité du CA

## Vasodilatateurs

- PaO<sub>2</sub> basse
- **Prostaglandines (PGE<sub>2</sub>) ++**
- ↗ PA ductale (↗ flux sanguin transductal)
- NO
- Adénosine

## Vasoconstricteurs

- PaO<sub>2</sub> haute
- Inhibiteurs de la Cox
- ↘ PA ductale (↘ du flux sanguin transductal)
- Endothéline 1
- Noradrénaline
- Bradykinine
- Acétylcholine



# A la naissance

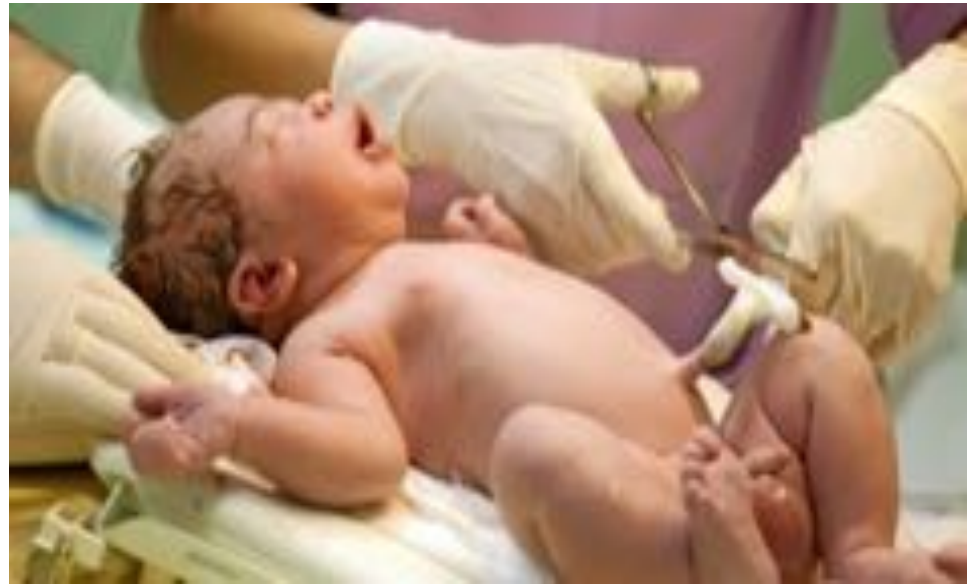Le premier cri...



↗ RVS et ↘ des RVP:

- Baisse flux transductal
- ↗ de la  $paO_2$

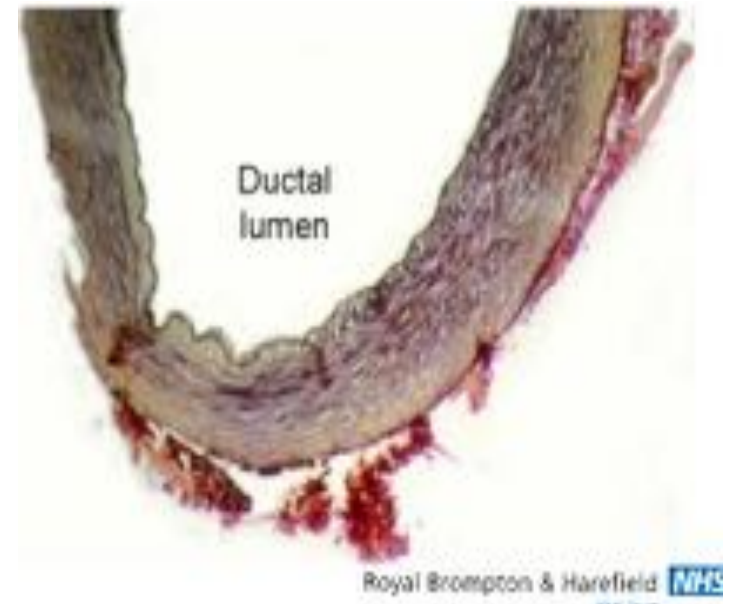
La ligature du cordon.....



- Chute du taux de prostaglandines

# Fermeture physiologique du CA

- **Etape 1 dite « fonctionnelle »**
  - **Vasoconstriction CML** :  $\nearrow$  rapide PaO<sub>2</sub>,  $\searrow$  PGE circulante,  $\searrow$  pression intraluminaire
  - Protrusion et oblitération lumière du CA
  - Versant APG ++
- **Etape 2 dite « anatomique »**
  - Hypoxie : **Atrophie des CML**,  $\searrow$  NO et PE circulant (bloque réouverture 2<sup>nd</sup>)
  - Fibrose => structure **ligamentaire**



# Restriction - Fermeture anténatale du CA

- Rare avant 27 SA, **plutôt >31 SA**
- Causes: **prise d'AINS++**, glucocorticoïdes, non retrouvé dans nombreux cas
- Restriction lorsque:
  - Vmax systolique >1.4 m/s
  - Vmax diastolique > 0.3m/s
  - Index de pulsatilité < 1.9
- ↗ débit sanguin à travers le foramen ovale
- ↗ **de la post-charge du VD** : Hypertrophie VD, fuite tricuspide, ischémie piliers, insuffisance cardiaque droite
- Hypertension artérielle pulmonaire par remodelage vasculaire
- **Risque hydramnios et MFIU**

# Fermeture anténatale CA: prise en charge

- **Prévention ++:** Education des femmes enceintes sur AINS (risques de l'automédication)
- En anténatal :
  - Surveillance écho rapprochée +/- extraction fœtale selon tolérance fœtale et terme
- En post-natal :
  - Clinique: détresse respiratoire, CA non visible, HVD, fuite tricuspide..
  - Traitement symptomatique, PEC facteurs aggravant
- Régression spontanée en quelques jours à mois après la naissance selon les cas

# PERSISTANCE DU CANAL ARTERIEL

- Diagnostic clinique
- Evaluation Echographique
- Indications et options de Fermeture
- Cas particulier du CA du prématuré

# Clinique

- **Variable**
- **Souffle continu sous clavier G** à renforcement télésystolique
- Signes cliniques **d'hyperdébit pulmonaire** selon importance du shunt (polypnée, sueurs tétées, difficulté prise de poids)
- Pouls amples, PA diastolique basse
- **ECG**: le plus souvent normal (HAG parfois)
- **Radio Pulmonaire**:
  - Normale le + souvent
  - Signes d'hyperdébit pulmonaire : **surcharge vasculaire**
  - Signes de shunt: **cardiomégalie**
  - Calcifications du canal parfois

# Différents cadres nosologiques

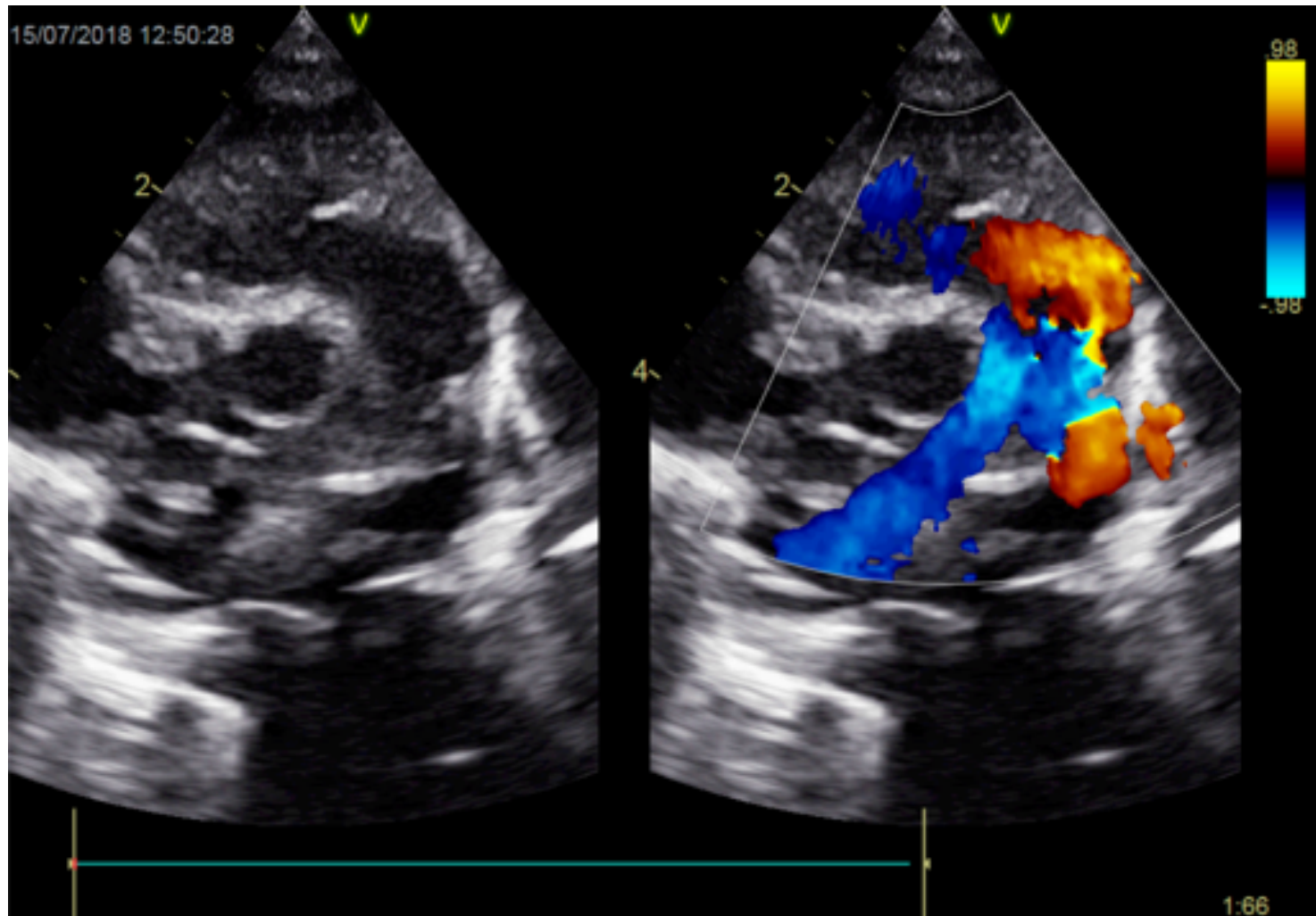
- Petit CA silencieux
- CA restrictif soufflant
- Large CA symptomatique
- CA avec RVP élevées
- CA du prématuré



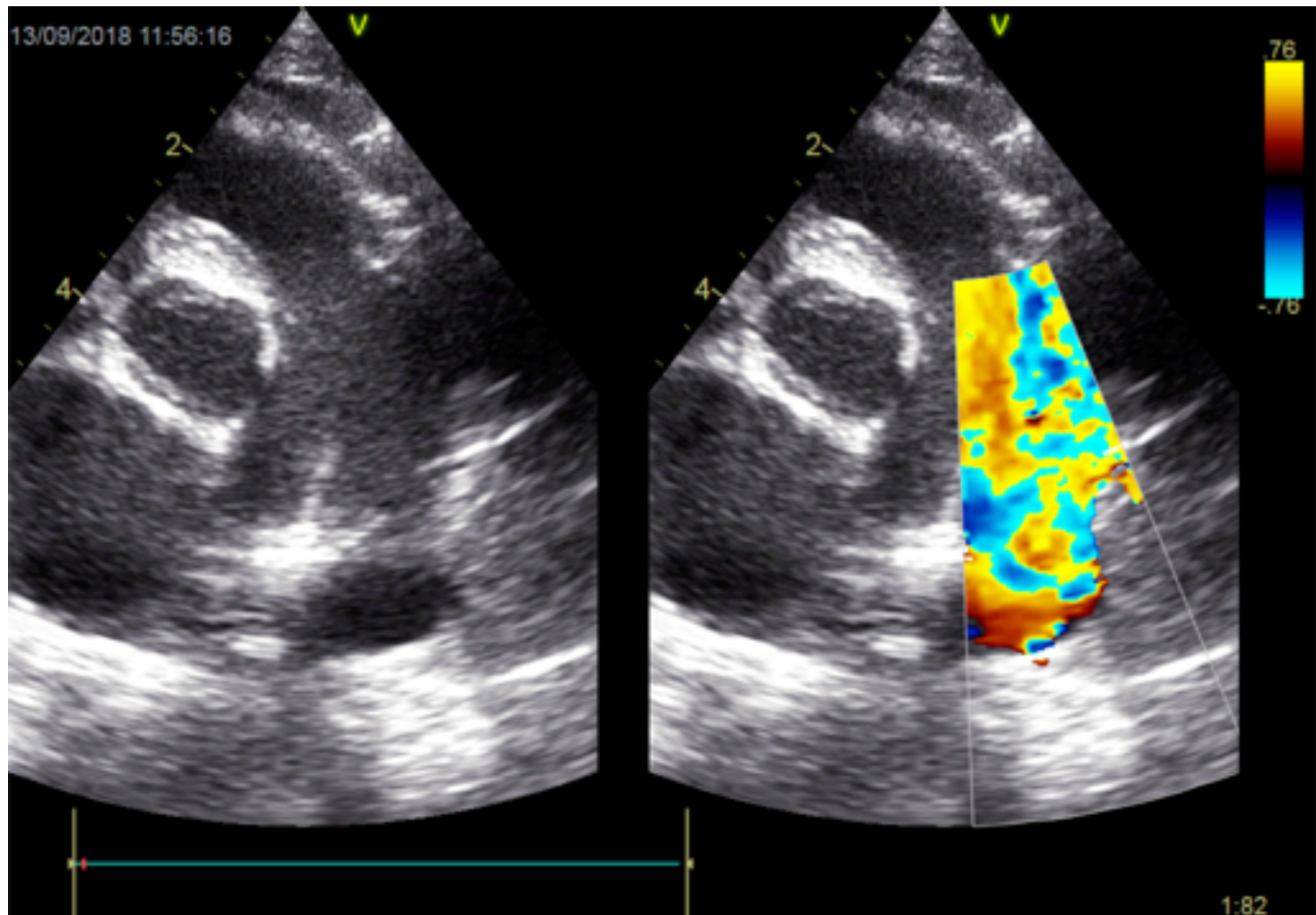
# Evaluation échographique

- L'importance du shunt dépend
  - **Taille du canal**
  - **Rapport RVP/RVS**
- **Éléments à analyser:**
  - Taille des cavités gauches (Z-score): Surcharge volumique > témoin shunt important
  - Taille et anatomie du canal (petit: < 2mm, modéré: entre 2-5mm, large: > 5 mm)
  - Vitesse flux transductal: caractère restrictif ? Si large, égalisation des pressions
  - Sens du shunt > témoin des résistances
  - Flux dans Aabdo ou AMC (vol diastolique ?)

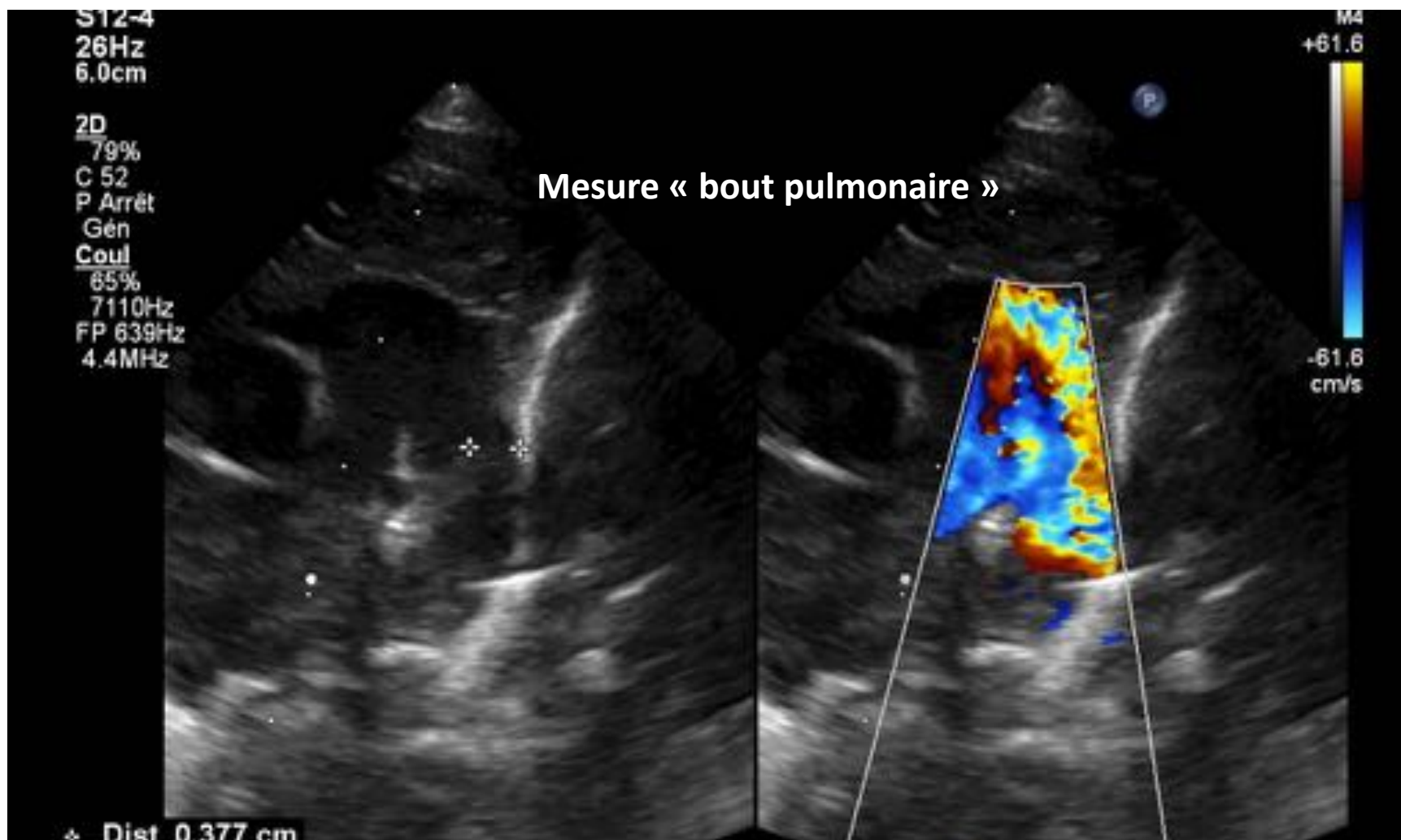
# Coupe PSPA haute – « Trepied »



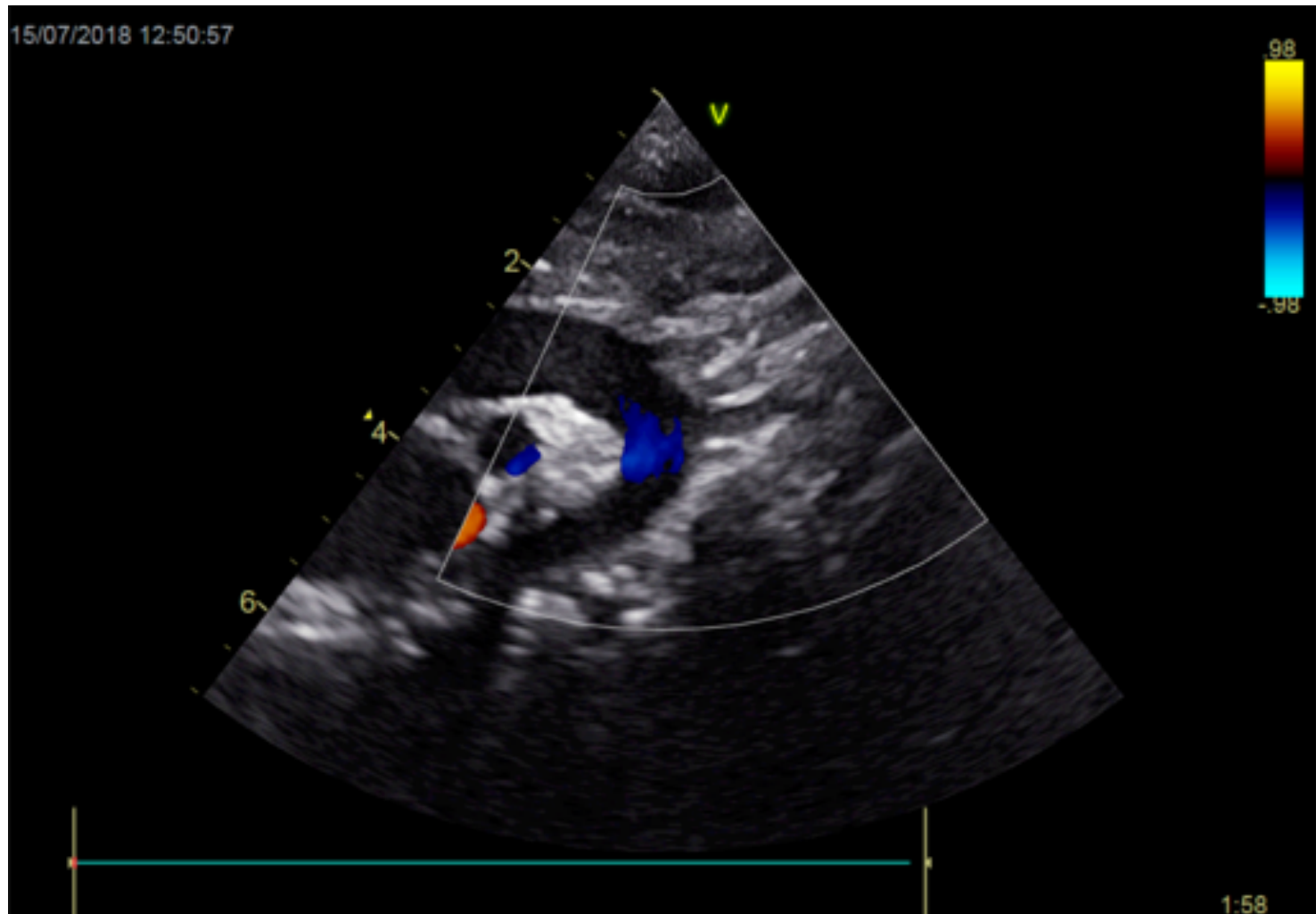
# Coupe PSPA haute – « Trepied »



# Coupe PSPA haute – « Trepied »

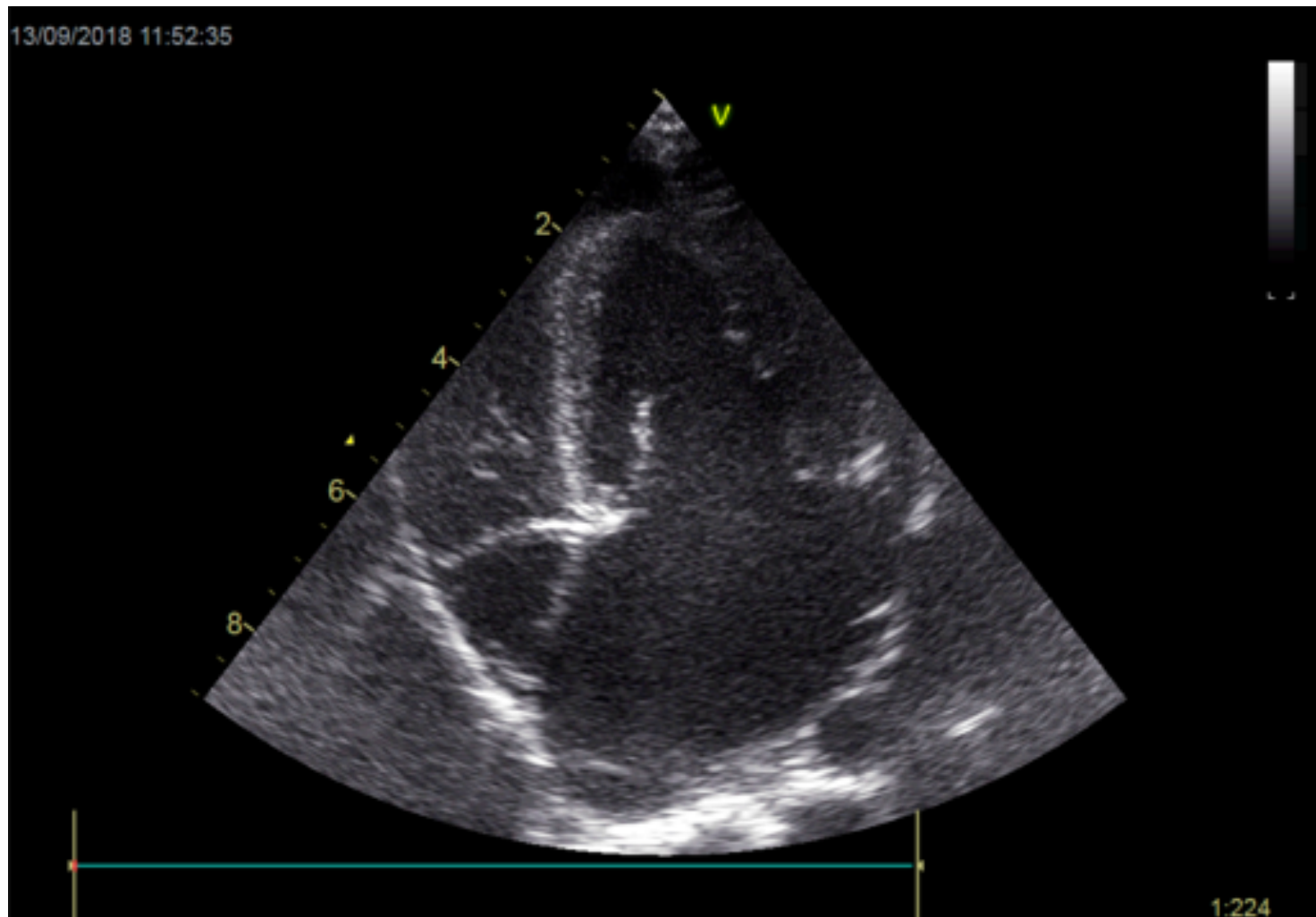


# Coupe supra-sternale

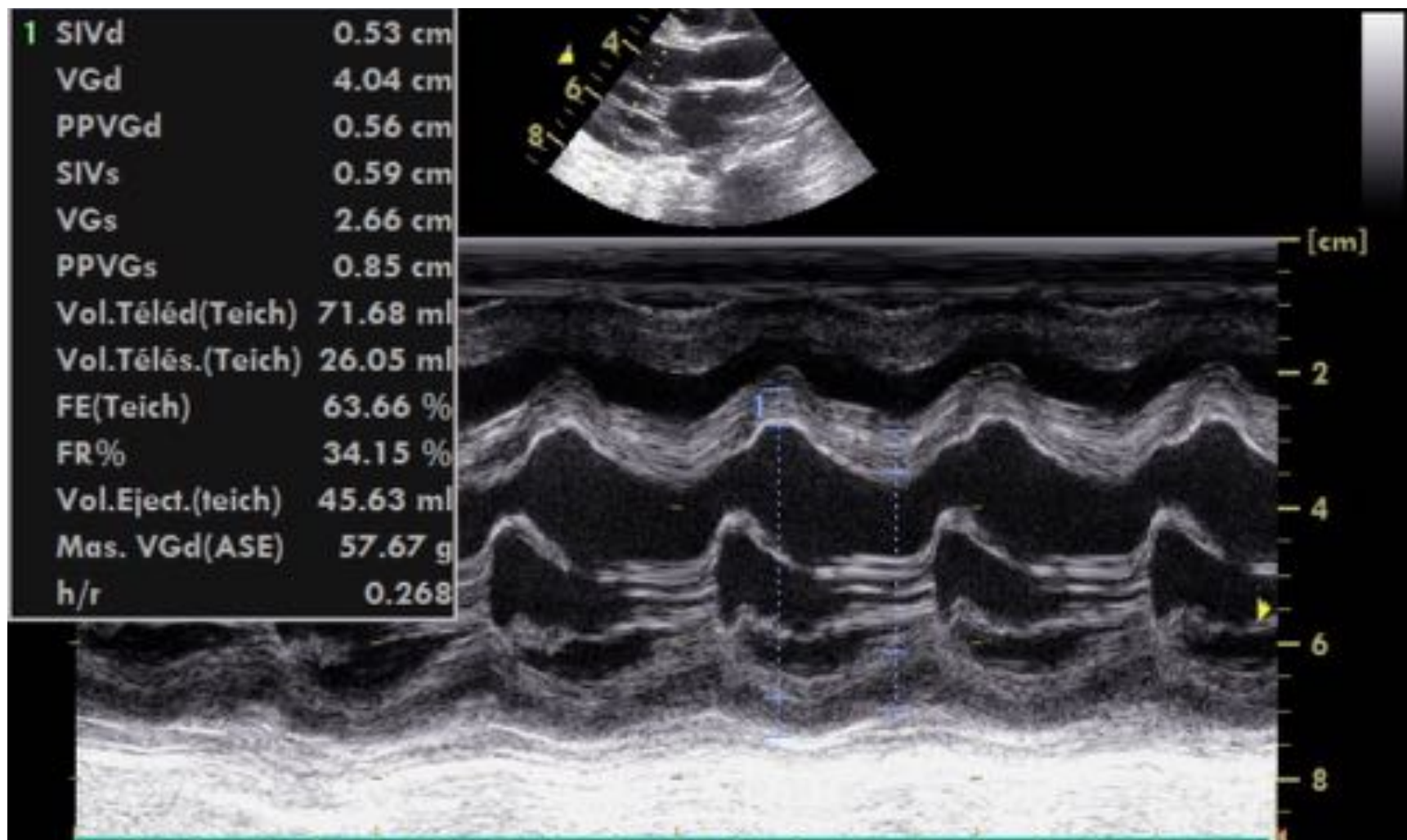




## Coupe 4C : Cavités G dilatées

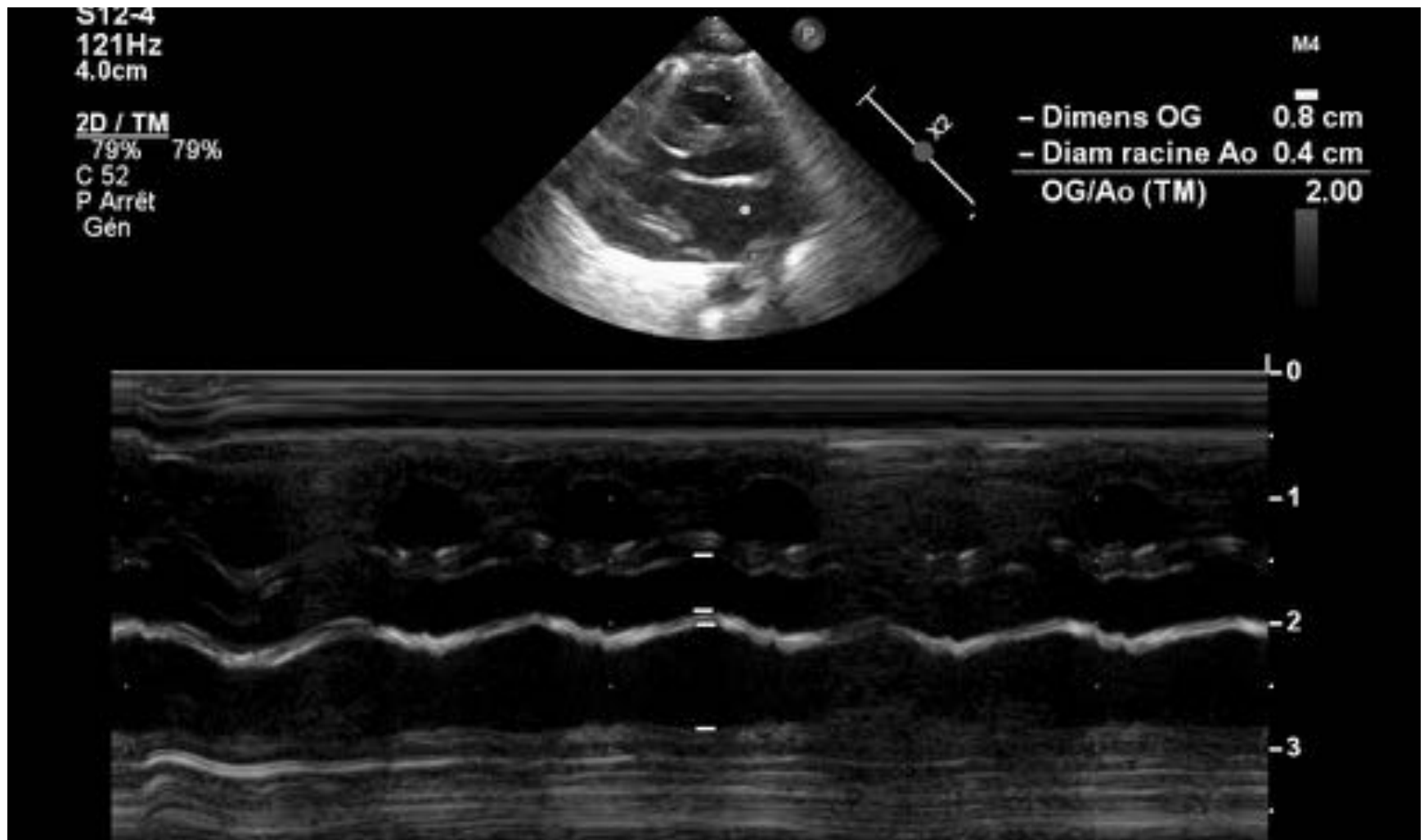


# Coupe PSGA: VG dilaté

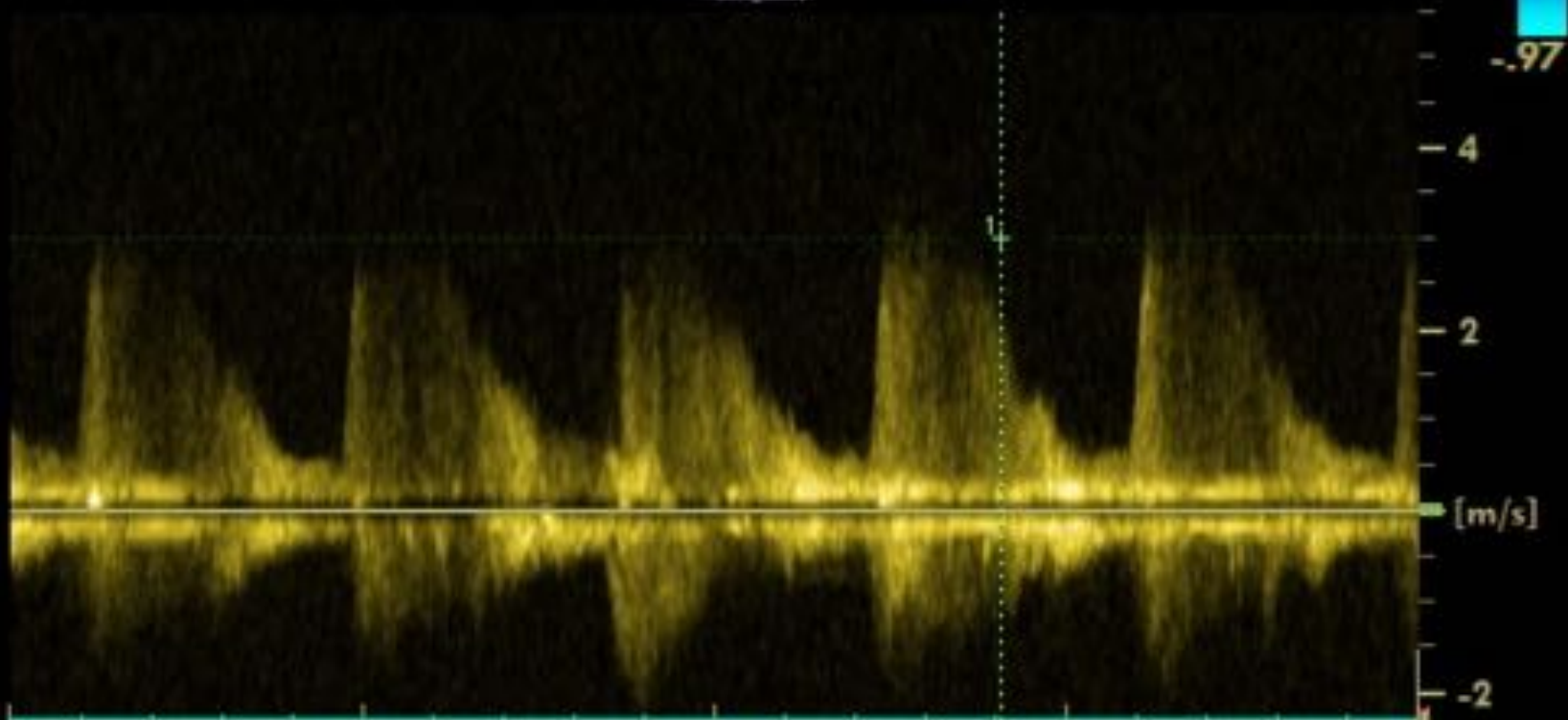
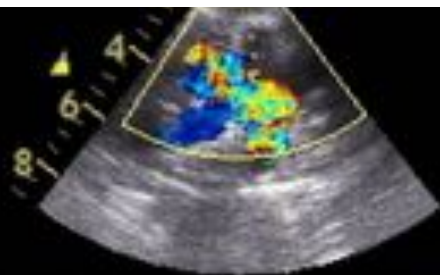




# Coupe PSGA: OG dilatée



1 Temps 0.00 ms



# Evolution naturelle et complications CAP

- **Hémodynamiques :**
  - Surcharge volumique cavités G > I. Cardiaque
  - Hypertension pulmonaire
- **Rythmiques :**
  - TDR supra-ventriculaires (dilatation OG). Tardif ...
- **Infectieuses :**
  - EI sur les canaux de petit calibre « silencieux »
- **Anévrysmes:**
  - Incidence estimée 8% . Cadre syndromique
  - Risque thrombose, rupture, infection

# Indications de fermeture

## Indications :

- CA symptomatique/Large CA avec HTP/CA restrictif avec hyperdébit (dilatation des cavités gauches)
- CA petit shunt G-D avec souffle, sans dilatation des cavités gauches
- Peut être envisagée :
  - CA petit shunt G-D sans souffle ni dilatation des cavités gauches ;
  - CA bidirectionnel avec HTP réversible après administration de vasodilatateurs pulmonaires.

**Contre-indication :** CA bidirectionnel ou D-G avec maladie hypertensive pulmonaire sévère ne répondant pas à l'administration de vasodilatateurs pulmonaires

## Principales complications si laissé à son évolution naturelle :

- Insuffisance cardiaque
- Syndrome d'Eisenmenger
- Endocardite
- Anévrisme, dissection aortique

### Recommendations for Transcatheter PDA Occlusion

#### *Class I*

1. Transcatheter PDA occlusion is indicated for the treatment of a moderate-sized or large PDA with left-to-right shunt that results in any of the following: Congestive heart failure, failure to thrive, pulmonary overcirculation (with or without pulmonary hypertension), or an enlarged left atrium or left ventricle, provided the anatomy and patient size are suitable (*Level of Evidence: B*).

#### *Class IIa*

1. Transcatheter PDA occlusion is reasonable in the presence of a small left-to-right shunt with normal-sized heart chambers when the PDA is audible by standard auscultation techniques (*Level of Evidence: C*).

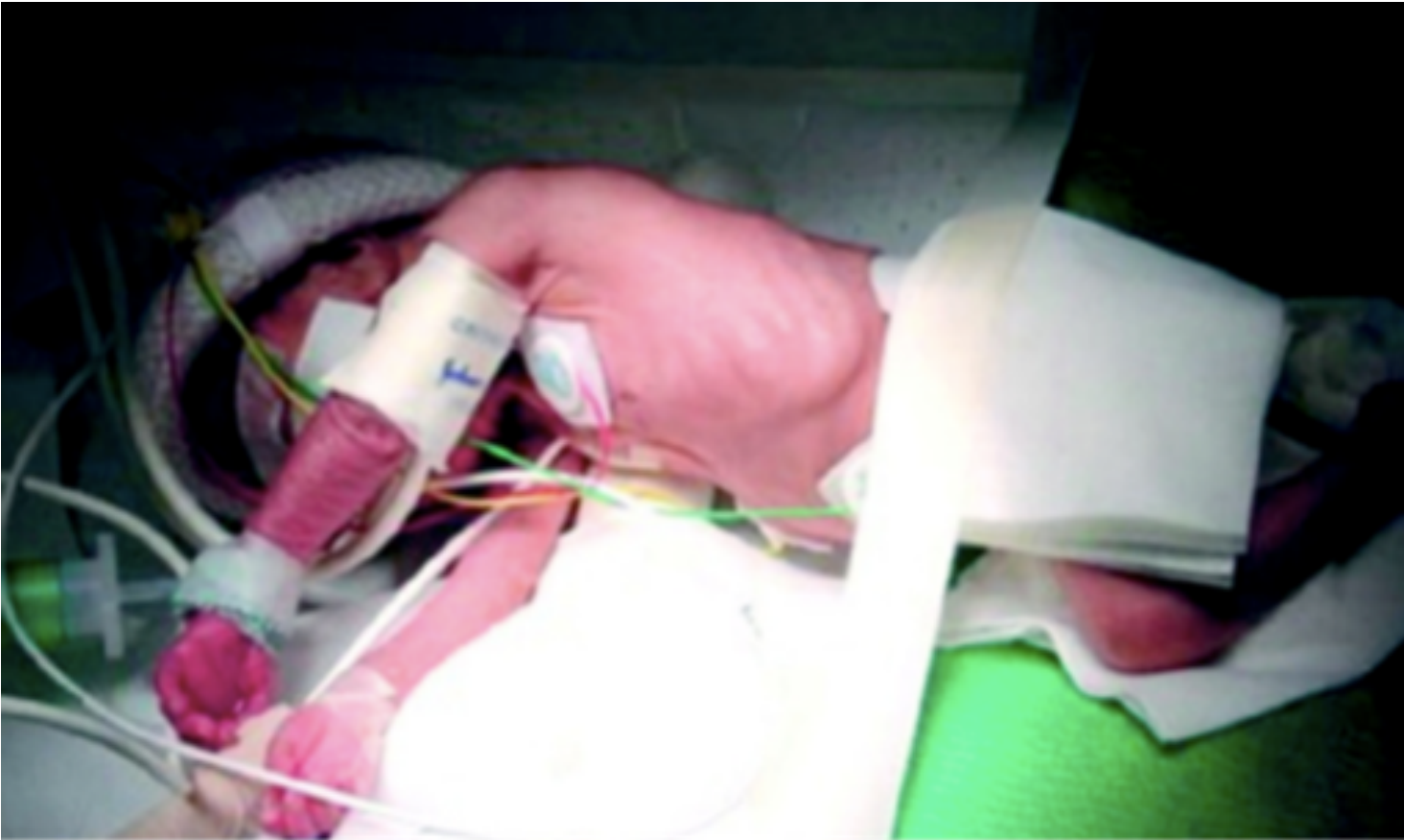#### *Class IIb*

1. In rare instances, transcatheter PDA occlusion may be considered in the presence of a bidirectional PDA shunt due to pulmonary hypertension and obstructive pulmonary vascular disease but reversible to pure left-to-right shunting with pulmonary vasodilator therapy (*Level of Evidence: C*).
2. Transcatheter PDA occlusion may be considered in a PDA associated with a small left-to-right shunt with normal heart size and an inaudible murmur (*Level of Evidence: C*).

#### *Class III*

1. Transcatheter PDA occlusion should not be attempted in a patient with a PDA with severe pulmonary hypertension associated with bidirectional or right-to-left shunting that is unresponsive to pulmonary vasodilator therapy (*Level of Evidence: C*).

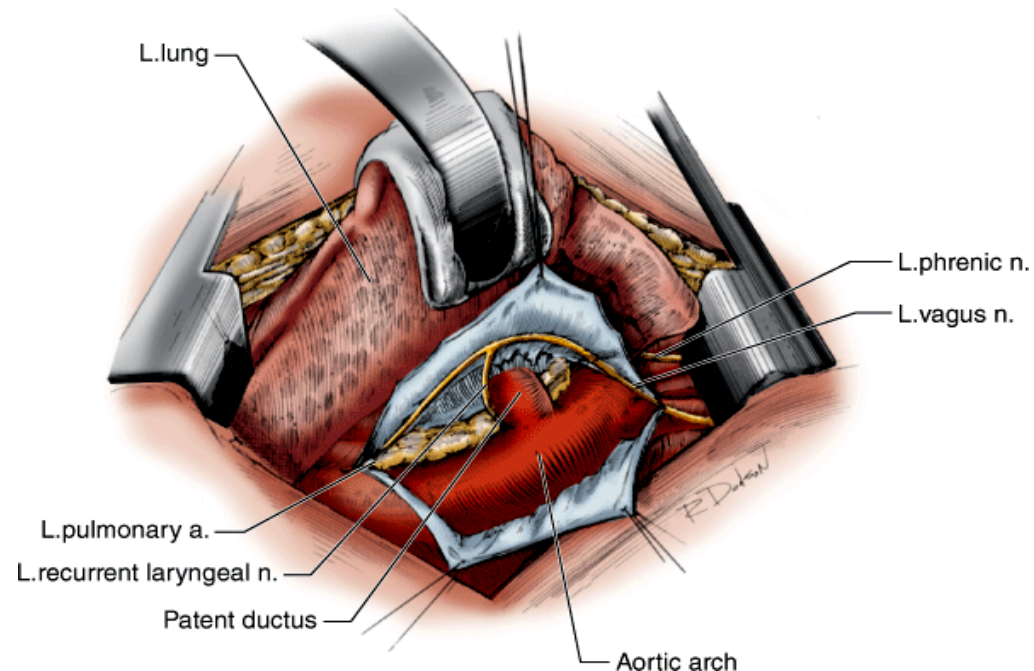
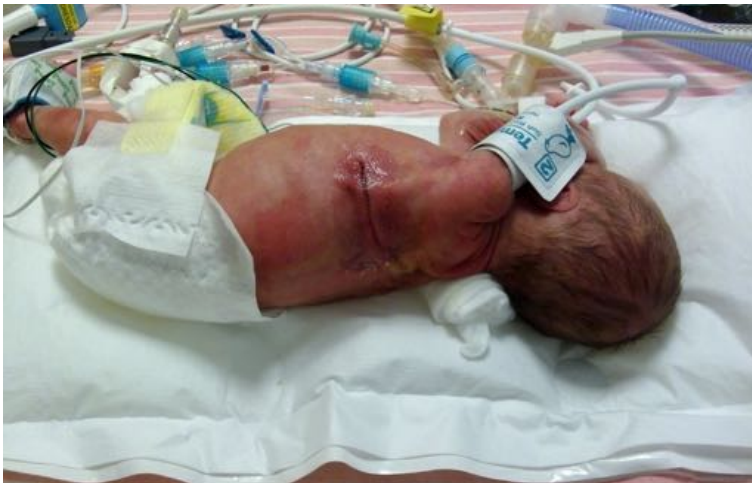# Fermeture chirurgicale



Première fermeture chirurgicale en 1938, chez un enfant de 7 ans (Gross et Hubbard)

# Fermeture chirurgicale

- **Thoracotomie postéro-latérale gauche**
- Ligature chez les prématurés
- Section-suture chez les autres



*Valentík P et al. Surgical closure of patent ductus arteriosus in pre-term babies. Images Paediatr Cardiol. 2007;9:27-36*

# Risques et complications de la chirurgie

- Hémorragie
- Lésion du nerf récurrent G = **paralysie corde vocale G**
- Lésion nerf phrénique G = **paralysie de coupole diaphragmatique G**
- Plaie du canal thoracique = **Chylothorax**
- Coarctation
- Ligature APG/Ao descendante



# Fermeture percutanée

Première fermeture en 1966 par Porstmann: patient de 17 ans

## Transfemoral Plug Closure of Patent Ductus Arteriosus Experiences in 61 Consecutive Cases Treated Without Thoracotomy

By KENJI SATO, M.D., MAKIHIRO FUJINO, M.D., TAKAHIRO KOZUKA, M.D.,  
YASUAKI NAITO, M.D., SOICHIRO KITAMURA, M.D., SUSUMU NAKANO, M.D.,  
CHOKEN OHYAMA, M.D., AND YASUNARI KAWASHIMA, M.D.

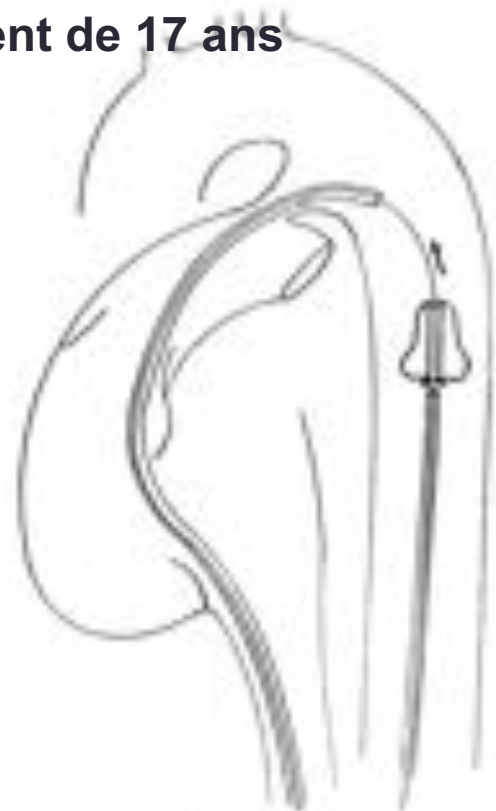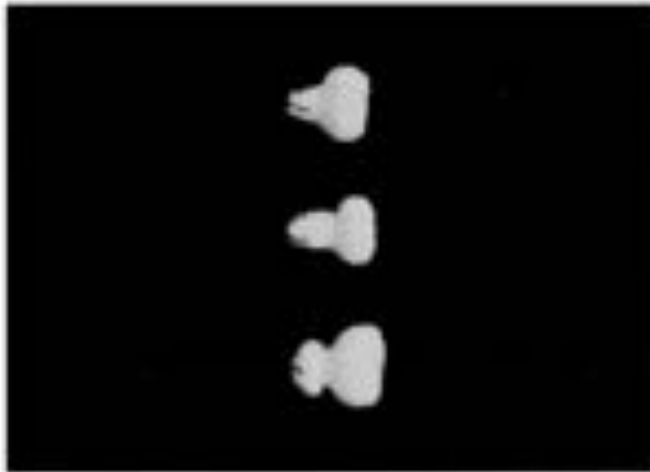


Figure 1

# Fermeture percutanée: 1<sup>ère</sup> intention

## Recommendations for Transcatheter PDA Occlusion

### Class I

1. Transcatheter PDA occlusion is indicated for the treatment of a moderate-sized or large PDA with left-to-right shunt that results in any of the following: Congestive heart failure, failure to thrive, pulmonary overcirculation (with or without pulmonary hypertension), or an enlarged left atrium or left ventricle, provided the anatomy and patient size are suitable (*Level of Evidence: B*).

### Class IIa

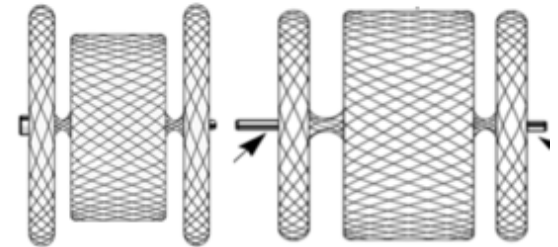
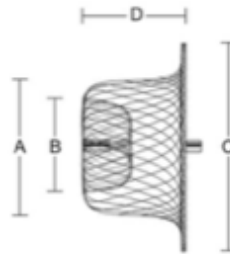
1. Transcatheter PDA occlusion is reasonable in the presence of a small left-to-right shunt with normal-sized heart chambers when the PDA is audible by standard auscultation techniques (*Level of Evidence: C*).

### Class IIb

1. In rare instances, transcatheter PDA occlusion may be considered in the presence of a bidirectional PDA shunt due to pulmonary hypertension and obstructive pulmonary vascular disease but reversible to pure left-to-right shunting with pulmonary vasodilator therapy (*Level of Evidence: C*).
2. Transcatheter PDA occlusion may be considered in a PDA associated with a small left-to-right shunt with normal heart size and an inaudible murmur (*Level of Evidence: C*).

### Class III

1. Transcatheter PDA occlusion should not be attempted in a patient with a PDA with severe pulmonary hypertension associated with bidirectional or right-to-left shunting that is unresponsive to pulmonary vasodilator therapy (*Level of Evidence: C*).



ADO



ADO II AS



AVP



ADO II

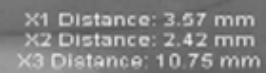
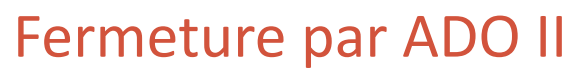

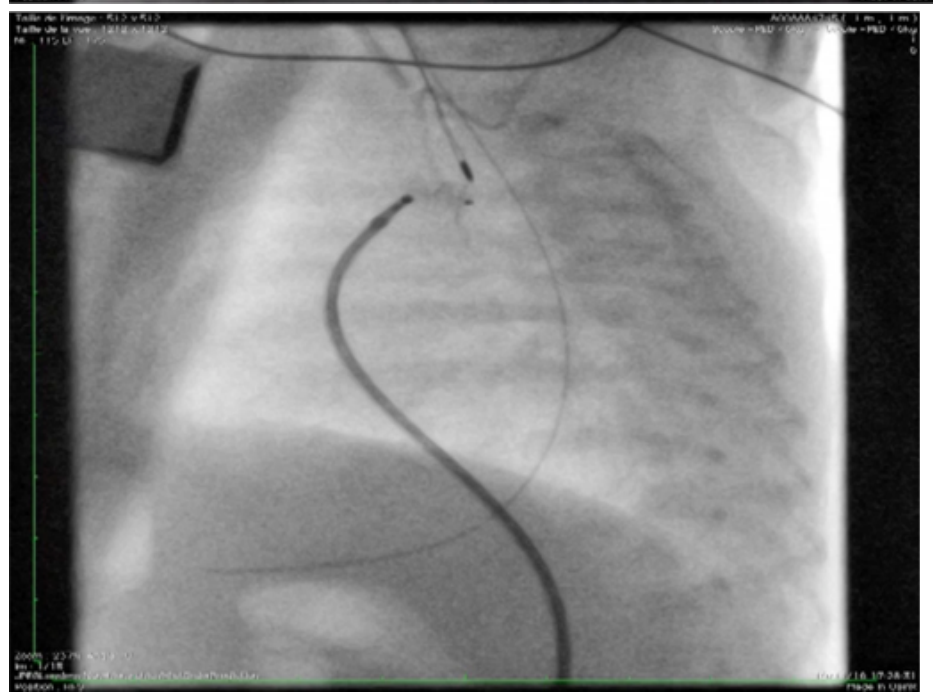
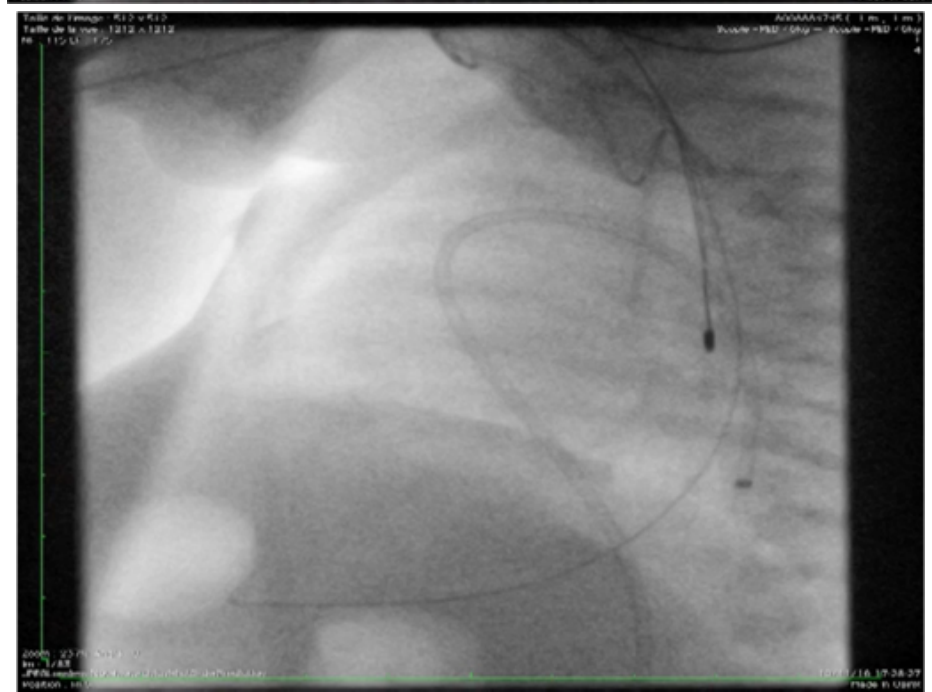
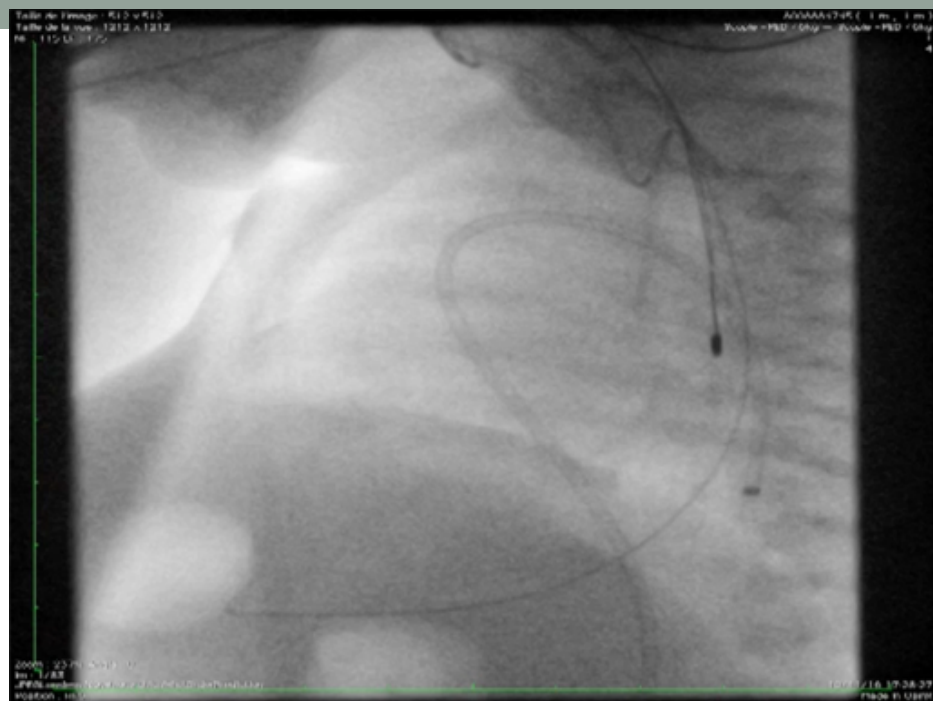
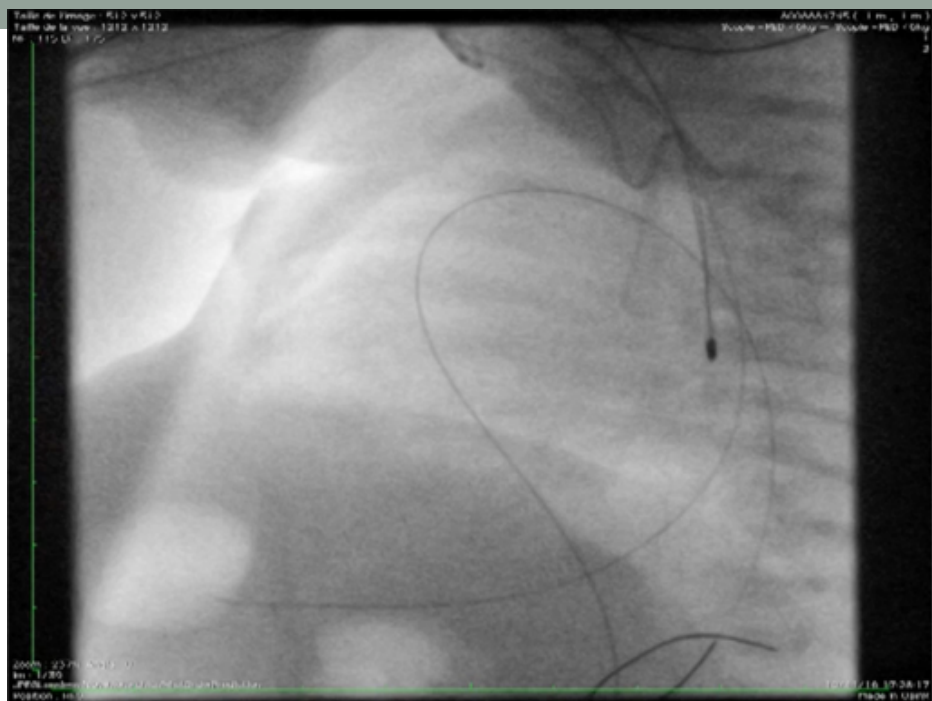
# Options thérapeutiques

## Cathétérisme et Complications

- Migration/Embolisation
- Coarctation
- Sténose APG
- Shunt résiduel
- Hémolyse
- Point de ponction : thrombose, hématome

**Taux de fermeture > 95%**







# Options thérapeutiques

Standard of care : cathétérisme

## Passé

- Accès veineux
- Standardisation
- Miniaturisation
- Nombreuses prothèses
- Plus petits poids
- Canaux plus larges

## Futur

- Fermeture PCA prématuré gold standard
- Fermeture écho-guidée à la couveuse

Surgical management of a patent ductus arteriosus: Is this still an option?

Dany E. Weisz<sup>a,b,\*</sup>, Regan E. Giesinger<sup>a,c</sup>

<sup>a</sup> Department of Paediatrics, University of Toronto, Toronto, Canada

<sup>b</sup> Department of Newborn and Developmental Paediatrics, Sunnybrook Health Sciences Centre, Toronto, Canada

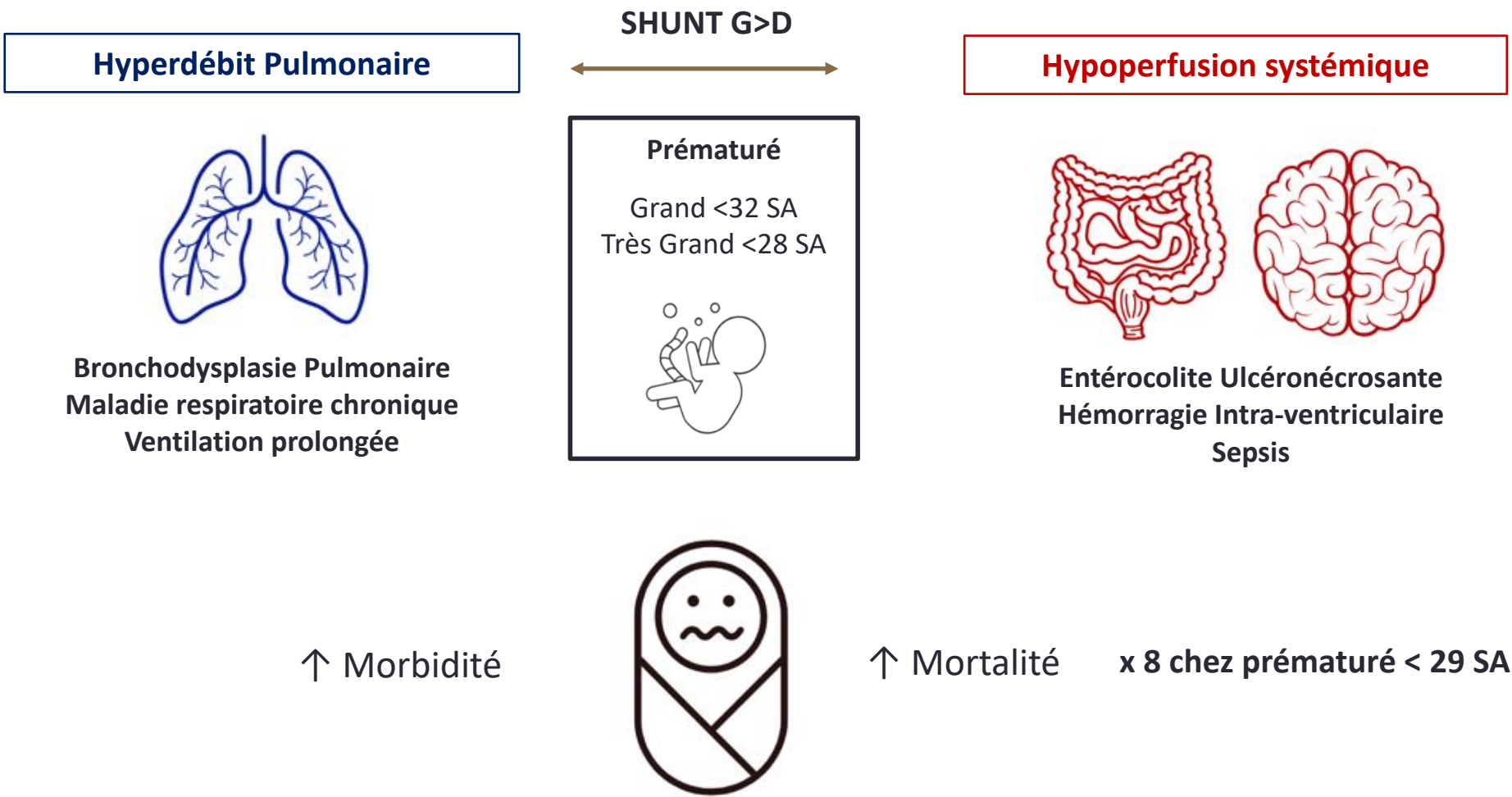
<sup>c</sup> Division of Neonatology, Department of Paediatrics, Hospital for Sick Children, Toronto, Canada



# Cas particulier du CA du prématuré

- CAP lorsque ouvert > 72h de vie
  - 10% entre 30 et 37 SA
  - 80% entre 25 et 28 SA,
  - 90% des 24 SA
- Perméabilité prolongée associée avec ventilation assistée prolongée, dysplasie bronchopulmonaire, hémorragie pulmonaire, ECUN, HIV, leucomalacie périventriculaire et paralysie cérébrale.

# Enjeux de la fermeture du CA chez le prématuré: Limiter les complications liées à la prématurité



Noori et al. Failure of Ductus Arteriosus Closure Is Associated With Increased Mortality in Preterm Infants. PEDIATRICS. 2009;123(1):e138-e144.

# Stratégies thérapeutiques



**CONSERVATRICE**

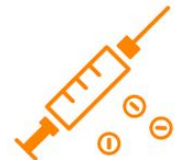**VERSUS**



**INTERVENTIONNELLE**

**Médicamenteuse**

(Inhibiteur Cox/Paracétamol)



**Ligature chirurgicale**

Ou

**Fermeture Percutanée**



*En cas d'échec ou de contre indication au traitement médical*

# CA du prématuré « Hémodynamiquement significatif »

## Clinique:

- Dépendance à la ventilation, hypoperfusion systémique

## Échographie :

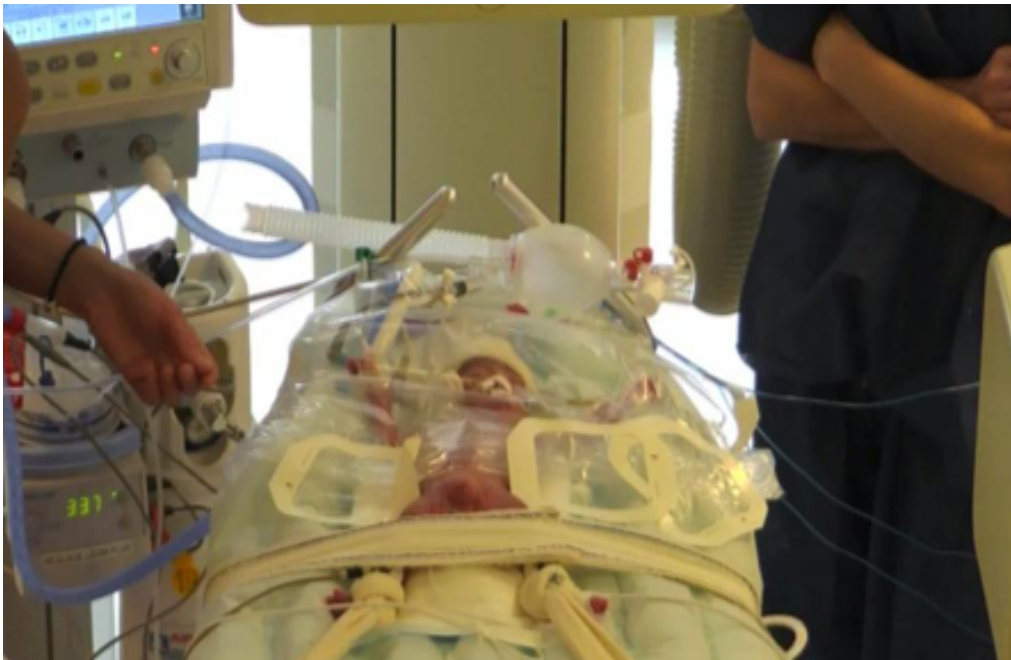- **Taille modérée ou large** :  $> 2\text{mm}$
- **Surcharge volumique cavités G**:  $\text{OG:Ao} > 1.5$  et  $\text{DTDVG} > 2\text{DS}$
- **Hyperdébit pulmonaire**:  $\text{V.télédiastolique APG} > 20\text{cm/s}$
- **Hypoperfusion systémique**: Vol diastolique dans l'AMS ou ACM

# Fermeture percutanée du CA du prématuré



## Transcatheter Closure of Hemodynamic Significant Patent Ductus Arteriosus in 32 Premature Infants by Amplatzer Ductal Occluder Additional Size-ADOIIAS

Patrice Morville<sup>1\*</sup>  and Ahmad Akhavi<sup>2</sup>

*CCI 2017*



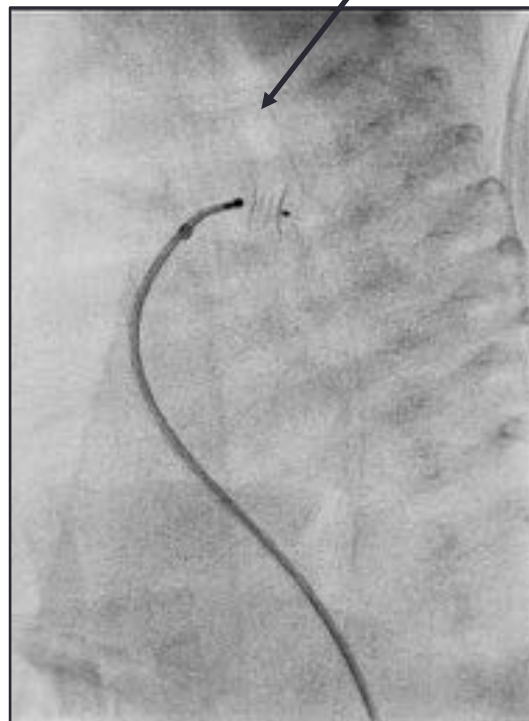
# FDA Approval: Prothèse ADO-II-AS



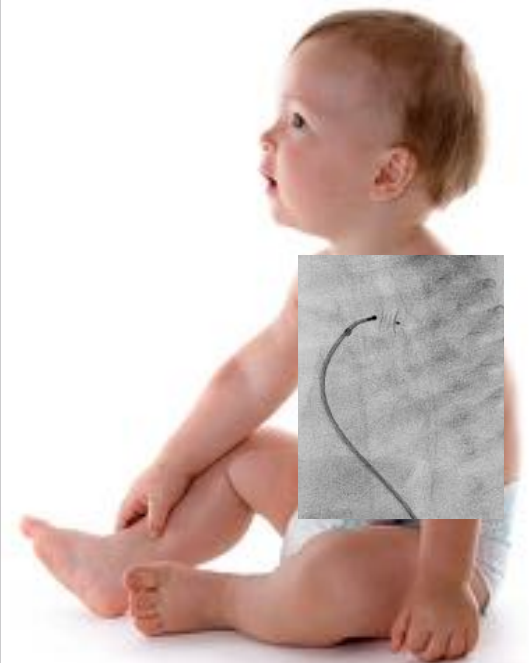# Procédure

- Abord **Veineux Fémoral 4F**
- Sous **Fluoroscopie** (Profil)
- Guidage Echocardiographique
- Pas d'Angiographie
- Pas d'Abord Artériel

**Prothèse déployée**



*Vue de profil*



02/01/2019 20:21:57  
PREMA DEMO  
Pédiatrique

04072020190102

REANIMATION ...

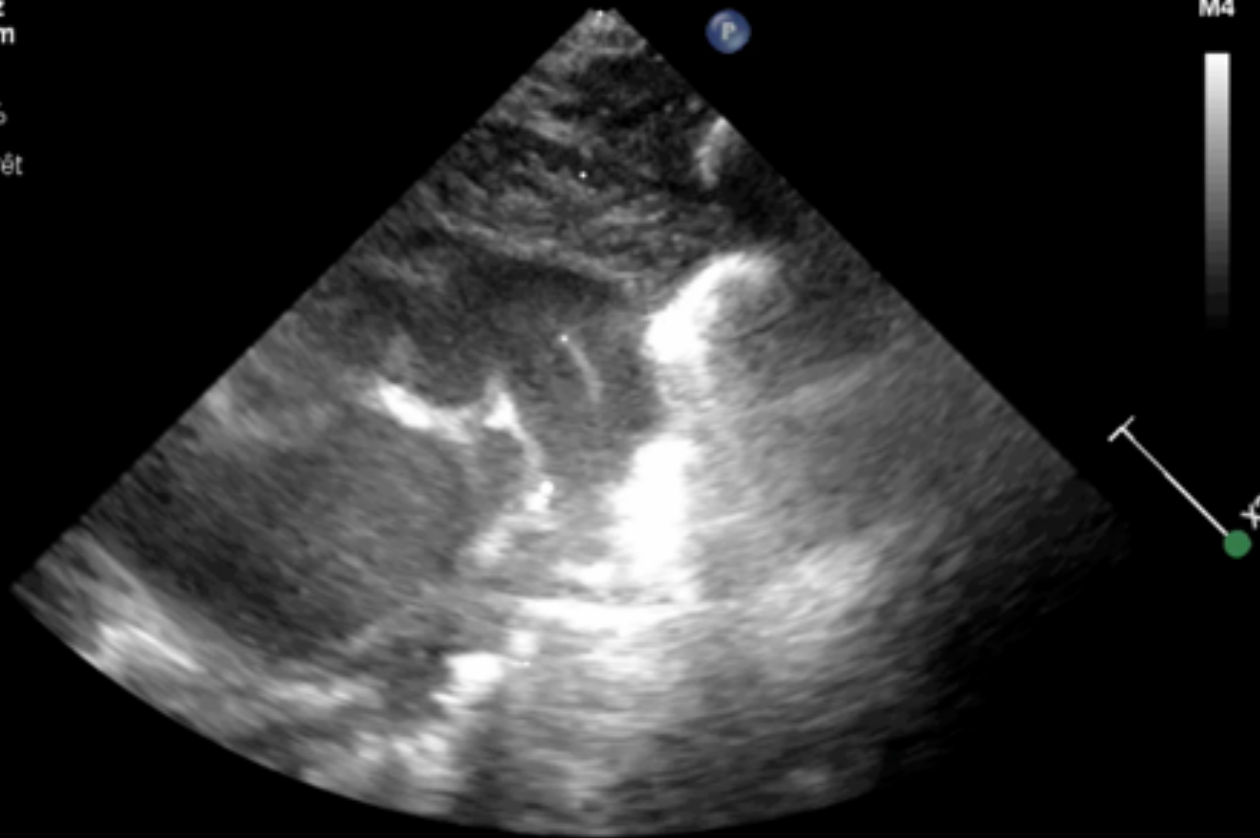
02/01/2019 20:21:55L

TIS1.3 MI 0.7

S12-4  
51Hz  
5.0cm

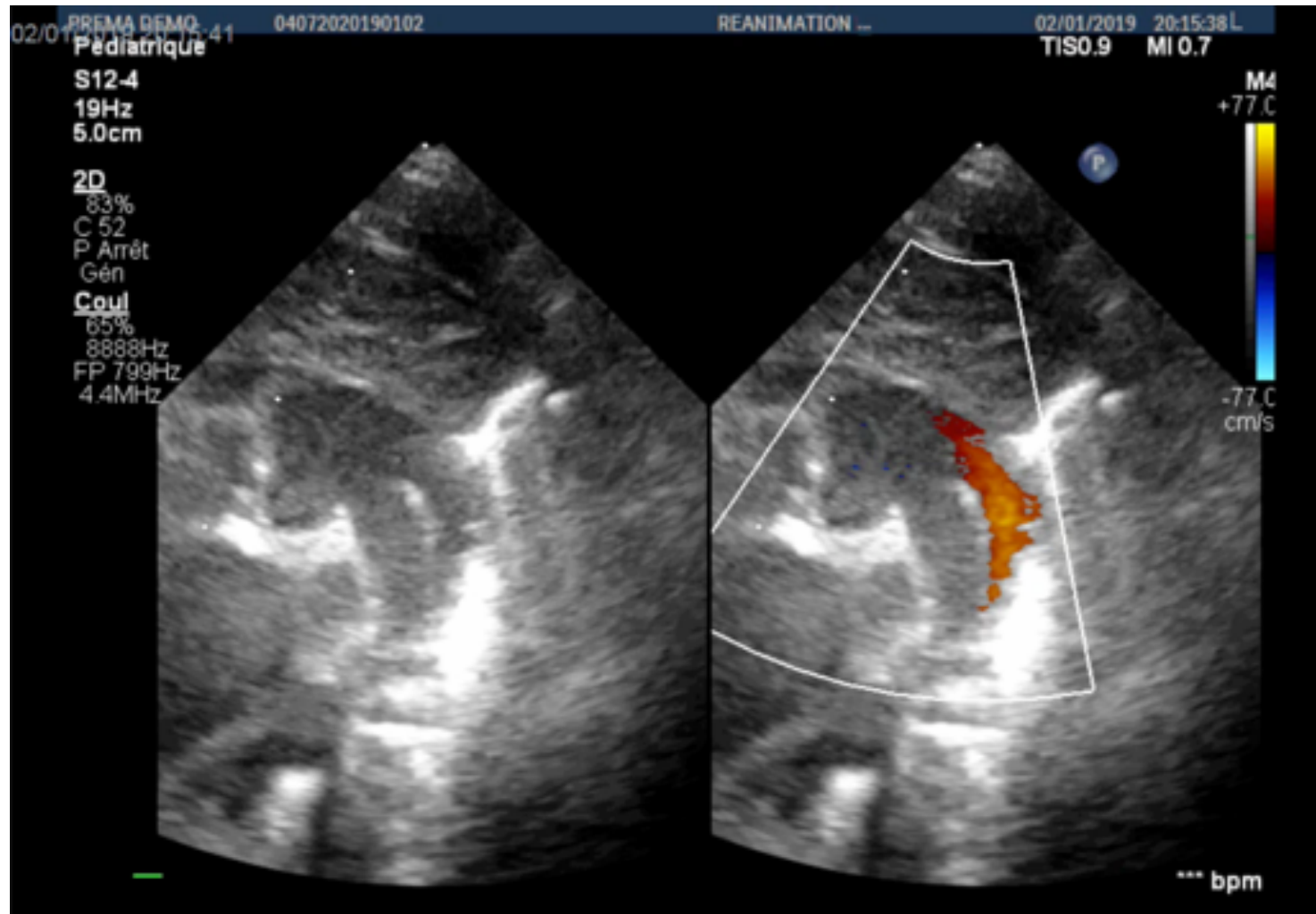
2D  
83%  
C 52  
P Arrêt  
Gén

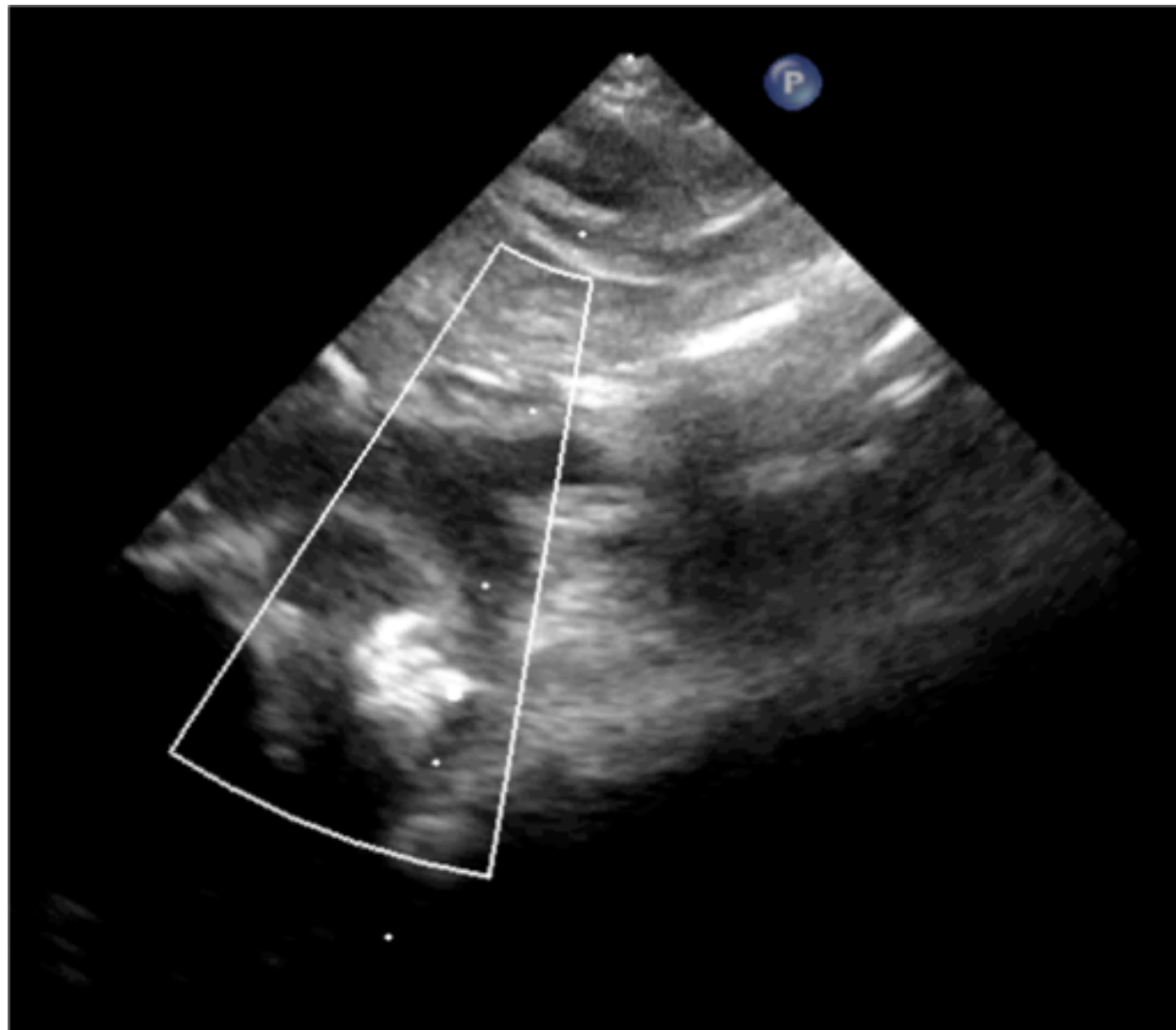
M4



\*\*\* bpm





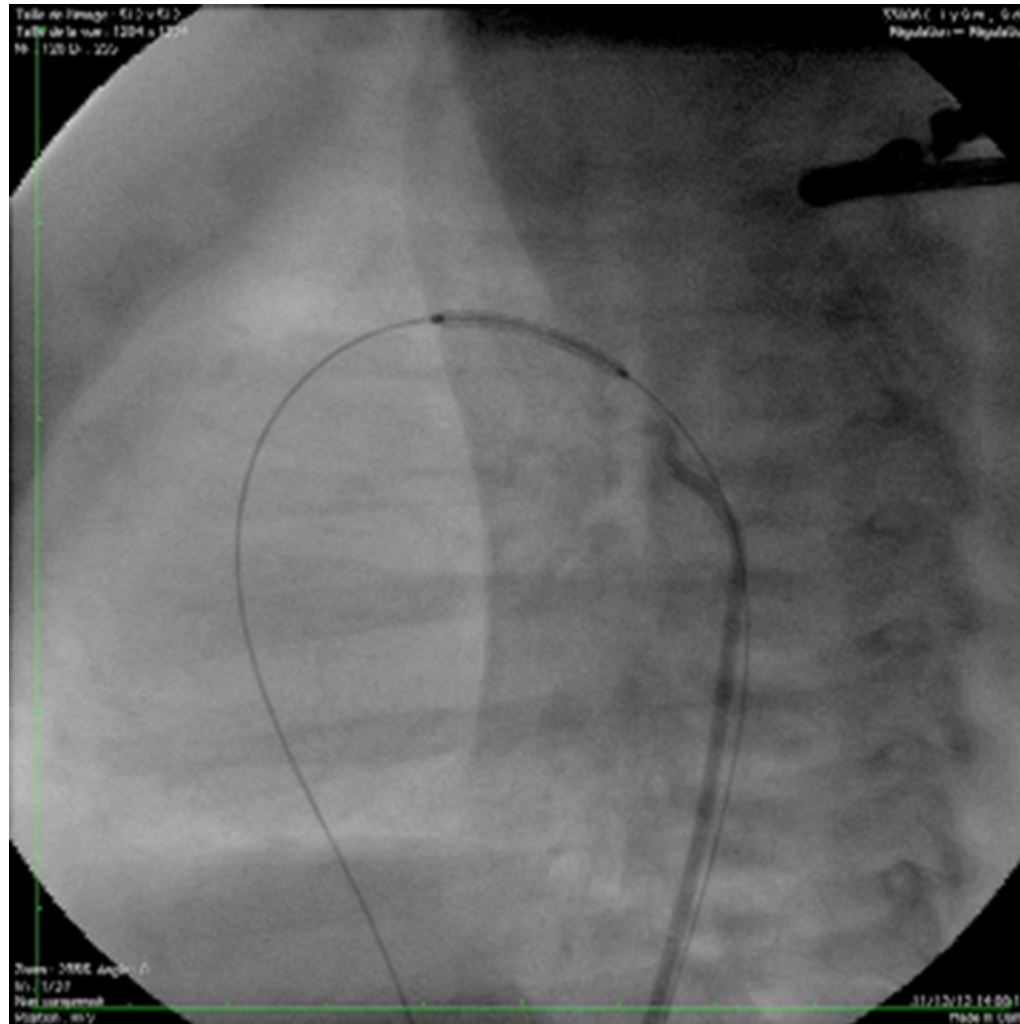


# Risques de la procédure

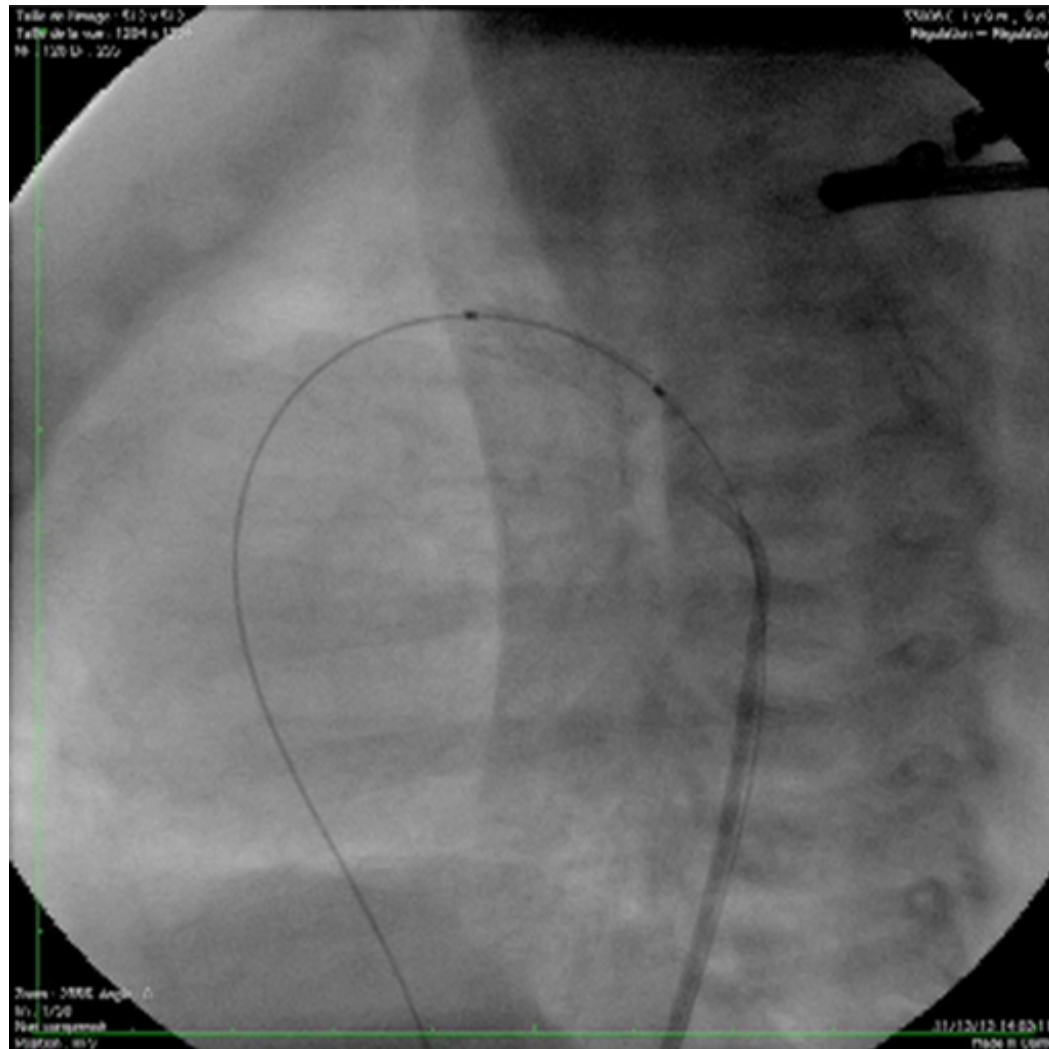
- Instabilité hémodynamique et respiratoire : désaturations/bradycardies sévères/ACR
- Rupture de cordage tricuspide → fuite tricuspide
- Échec de fermeture du canal
- Embolisation de prothèse
- **Sténose APG**
- **Coarctation de l'aorte**
- Complications au point de ponction (thrombose veineuse, hématome)
- Infection post-cathétérisme

**A l'inverse... Stenting du Canal artériel**

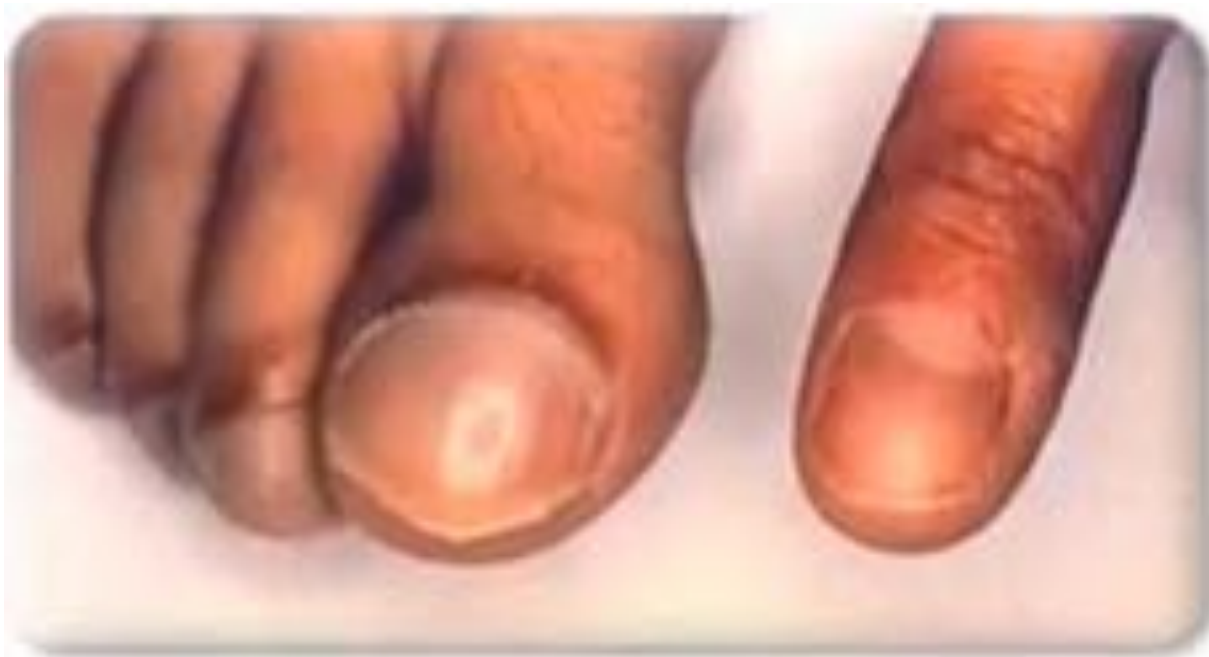# Stenting du Canal artériel : ductodépendance



# Stenting du Canal artériel : ductodépendance



Votre diagnostic ?





Merci de votre attention

